Rehabilitation nach Transplantation des vorderen Kreuzbandes

In zahlreichen Studien konnte nachgewiesen werden, dass Bewegungen und eine gewisse forcierte Belastung für die Bandeinheilung von entscheidender Bedeutung sind. Die Formation von neuem Kollagen und Reorganisation des Transplantates ist gesichert und bewiesen. Zudem haben Untersuchungen festgestellt, dass Rehabilitationsübungen in der geschlossenen gegenüber der offenen Bewegungskette bezüglich der Belastung des rekonstruierten vorderen Kreuzbandes einen besonderen Vorteil haben. Von offener Bewegungskette spricht man, wenn zum Beispiel der Unterschenkel in der Schwungphase beim Laufen oder beim Training mit dem Beincurler frei bewegt werden kann. Dementsprechend liegt eine geschlossene Bewegungskette vor, wenn der Fuß Kontakt bei der Kraftübertragung zur Unterlage hat, zum Beispiel beim Radfahren oder in der Beinpresse.

Bei Dehnungsmessungen konnte gezeigt werden, dass die auf das vordere Kreuzband gerichtete Kraft bei offenen Übungen 5 bis 17 mal höher ist als bei geschlossener Bewegungskette.

Eine Gipsruhigstellung von vier Wochen führt nachgewiesenermaßen zu einem dramatischen Abfall der Reißfestigkeit des Transplantates und zur ungenügenden Wiedererlangung seiner biomechanischen Funktion. Der Oberschenkelmuskel verliert ein erhebliches an Kraft, Umfang und Querschnitt.

Dies alles wird unsererseits in der Nachbehandlungsphase berücksichtigt, normales Gehen, halbe Kniebeugen mit vorgebeugtem Oberkörper und Übungen mit der Beinpresse in der frühen postoperativen Phase führen nicht zur Auslockerung, sondern langfristig zur besseren Stabilität des Kreuzbandersatzes.

Nachbehandlungsschema nach VKB-Ersatz Behandlungsziele

Phase I (1. - 2. Woche)

- Schmerzlinderung
- Reduktion der Schwellung
- Verbesserung der Beweglichkeit durch:
  - Krankengymnastik: Patellamobilisation, Manuelle Lymphdrainage (MLD), isometrische Übungen, Mobilisation nicht in Hyperextension
  - PNF auf der Gegenseite, Kniestrecker in Flexion, passiv freie Streckung, Wadenpumpe
  - Elektrotherapie: Einweisung und Anleitung durch Physiotherapeuten, spätere Verordnung
  - Belastung: Mobilisation an Unterarmstützen mit Teilbelastung ca. 20 kg
  - Orthese: Transplantatschutz durch Orthese 0/10/60 bis zur Wundheilung
  - Medikamentös: Thromboseprophylaxe bis zur Wundheilung, Schmerzkatheter 2 Tage
  - Postoperativ, Traumanase 3x2 täglich

Phase II (3. - 4. Woche)

- Verbesserung der Beweglichkkeit
- Vollbelastung
- Verbesserung der muskulären Führung durch:
  - Krankengymnastik: Patellamobilisation, MLD, isometrische Übungen, Bewegungstherapie mit Widerständen,
  - Muskelaufbau Beuger und Strecker, passive Extension, PNF
  - Elektrotherapie: Mehrmals täglich zur Aktivierung der Muskulatur, Abschwellung
  - Belastung: Vollbelastung bei guter muskulärer Führung unter Orthesenschutz
  - Orthese: 0/10/90
  - Medikamentös: Traumanase 3x2 täglich Thromboseprophylaxe bei Vollbelastung absetzen

Phase III (5. - 12. Woche)

- Verbesserung der koordinativen Fähigkeiten
- Übergang zum alltags- und berufsspezifischen Training
- Verbesserung der Alltagsmotorik durch
  - Krankengymnastik: Muskeldehnungen, Muskelaufbau im geschlossenen System, Koordinationstraining,
  - Aktive Streckung 0 Grad, keine Hyperextension, Lösen von Verklebungen, Verbesserung der Beweglichkeit, ggf. Aqua-Jogging, Fahrrad-Ergometer (D1, EAP oder ambulante Reha)
  - Elektrotherapie: Weiter täglich durch Patienten wie angelernt
  - Orthese: Freigegeben, ab 6 Woche nach OP. Abtrainieren.
  - Keine Medikamentation

Danach Trainingsausmaß nach Anspruch und Fortschritt: Joggen, Reflexschulung, Schwimmen, weiter Muskelaufbau und Koordinationstraining. Kontaktsportarten (z. B. Fuß-, Hand-, Basketball) mit entsprechendem sportartspezifischen Training frühestens nach einem halben Jahr.

So finden Sie uns

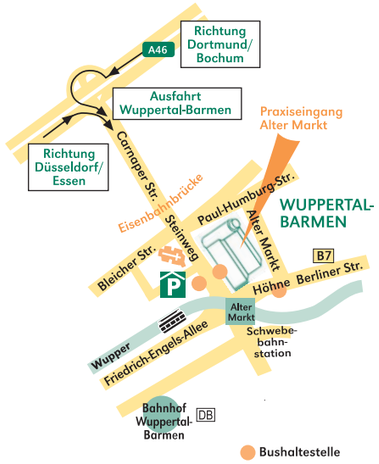

Verantwortlich für den Inhalt dieser Patienten-Information:
Dr. med. A. Kleine, Wuppertal, kleine@ogam.org

Orthopädische Gemeinschaftspraxis
Alter Markt 9 - 13, 42275 Wuppertal

Fon: 02 02 / 2 65 68 - 0
Fax: 02 02 / 2 65 68 - 88
www.ogam.org

Patienteninformation

VKB-Ersatz

Ersatz des vorderen Kreuzbandes

Orthopädische Gemeinschaftspraxis
Alter Markt 9 - 13, 42275 Wuppertal

Fon: 02 02 / 2 65 68 - 0
Fax: 02 02 / 2 65 68 - 88
www.ogam.org

VKB-Ersatz Ersatz des vorderen Kreuzbandes

Allgemeines

In den letzten Jahren ist eine deutliche Zunahme von Kreuzbandverletzungen des Kniegelenkes festzustellen. In 65% der Fälle sind Sportunfälle für die Kniebandverletzungen verantwortlich, unter denen die vordere Kreuzbandverletzung mit ca. 50% die häufigste ist, danach folgt die isolierte Verletzung des Innenbandes und dem Vorderen-Kreuzband-Riss kombiniert mit einer Innenbandverletzung.

Wie kommt es zur VKB-Verletzung?

Die meisten vorderen Kreuzbandverletzungen sehen wir als Folge eines "Abbremsverdrehtraumas" ohne Fremdeinwirkung. Die Patienten beschreiben häufig ein Gefühl der Instabilität und viele hören oder fühlen ein Krachen im Rahmen der Verletzung, das Kniegelenk schwillt häufig innerhalb kurzer Zeit an.

Warum muss das Kreuzband ersetzt werden?

Das vordere Kreuzband stabilisiert den Unterschenkel gegen Verschiebung nach vorne, eine Instabilität führt schon bei normalem Gehen zu unnormalen Verschiebebewegungen, die auf Dauer zu einem vermehrten Verschleiß führen. Folge ist eine Schädigung von Meniskus, Seitenbändern und der Knorpeloberflächen mit der Folge einer geringeren Belastbarkeit und zunehmender Arthrose. In der Regel sollte deshalb das vordere Kreuzband ersetzt werden, die Naht oder der Ersatz mit einem Kunstband ist nicht erfolgversprechend.

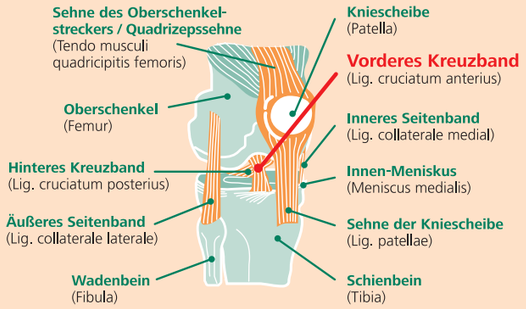

Welche VKB-Implantate sind möglich?

A **Sehne der Kniescheibe**
(Ligamentum patellae)

B **Sehne des Oberschenkelstreckers**
(Quadrizepssehne)

C **Kniekehlensehnen**
(Quadruple-Hamstrings:
Semitendinosus- und Gracilissehne ...)

D **Spendersehne**
(Allograft)

Vor- und Nachteile der VKB-Implantate

A Die Vorteile des Ersatzes des vorderen Kreuzbandes durch eine **Sehne der Kniescheibe** (Patellarsehne) sind die gute Fixation des Knochen-Sehne-Knochen-Transplantates mit hoher Primärstabilität und Steifheit sowie guter knöcherner Einheilung. Als Nachteile gelten die Schmerzen, die an der Entnahmestelle auftreten können und dauerhaft verbleiben können mit Minderung der Muskelkraft am Streckapparat, desweiteren die Gefahr der Kniescheibenfraktur und Riss der Patellarsehne.

B Wird das vordere Kreuzband durch eine **Sehne des Oberschenkelstreckers** (Quadrizepssehne) ersetzt, zeigen sich die Vorteile in der guten Fixation mit Entnahme eines Knochenblockes aus der Kniescheibe und Reißfestigkeit mit sehr guter Primärstabilität. Als Nachteile gelten die Minderung der Muskelkraft des Quadrizeps und die Gefahr der Patellafraktur.

C Die Vorteile durch die Transplantation mit **Kniebeugesehnen** sind die geringe Komplikationsrate, die weniger Schmerzen an der Entnahmestelle und die kosmetisch günstigere Narbenbildung, desweiteren ist dieses Transplantat dem vorderen Kreuzband ähnlicher, Bewegungseinschränkungen nach Operation sind seltener, die Reißfestigkeit ist noch höher als bei der Patellarsehne. Als Nachteile gelten hier die langsamere Einheilung der Sehnen in den Knochen, doppelt so lange wie bei der Patellarsehne.

D Die Vorteile durch einen Einsatz von **Spendersehnen** sind vielfältig, die Größe des Transplantates ist unbegrenzt, es gibt keine Entnahmestellenprobleme beim Patienten, die Risiken von Hepatitis und AIDS sind praktisch ausgeschlossen, nachteilig ist die zu geringe Zahl an Spendern.

Wie wird das Transplantat des VKB fest fixiert?

Die feste Fixation des Transplantates an den Knochen ist einer der Hauptfaktoren, der die Stabilität und somit den Erfolg der vorderen Kreuzbandplastik bestimmt. Sämtliche Limitierungen der postperativen Rehabilitation sind mehr durch die Stärke der Fixation als durch die Reißfestigkeit des Transplantates bestimmt.

Als international anerkannte Standardmethode gilt immer noch die Fixation des Patellarsehnentransplantates mit Interferenzschrauben. Gelegentlich kann hier auch eine knöcherne Press-Fit-Methode femoral zum Einsatz kommen, wo auf eine Schraube verzichtet werden kann.

Mittlerweile gibt es zahlreiche Fixationsmethoden mit noch höherer Ausreißkraft und Primärstabilität und somit schnellerer Rehabilitation. Die Fixierung erfolgt entweder direkt mit Interferenzschrauben oder indirekt mit äußeren Fixationsmethoden oder einer Kombination beider Verfahren.

Materialien zur Transplantatfixation

VKB-Ersatz mit Transfix und Schraubenfixation

Resorbierbare Interferenzschraube

Orthese zur Stabilisierung

Zielgerät für femorale Fixation

Zustand nach VKB-Ersatz mit Hamstringsehnen

Patellasehnen-Transplantat

Zusammenfassend hat jedes Transplantat und jede Fixationsmethode seine Vor- und Nachteile. Letztendlich muss vom erfahrenen Operateur individuell entschieden werden, welches Material und welches Verfahren für den jeweiligen Patienten am besten geeignet ist.

In unserer Praxis hat sich als Standardmethode die **Verwendung der Quadruple-Hamstrings als Transplantat** durchgesetzt, der Ersatz des vorderen Kreuzbandes erfolgt arthroskopisch, die Fixation des Transplantates erfolgt mit bioresorbierbaren Materialien mit dem Vorteil einer nicht notwendigen Metallentfernung, die Fixation erfolgt tibial mit einer Interferenzschraube und femoral mit resorbierbaren "Cross-Pins". Dieses Transplantat hat zusammen mit der Fixationsmethode eine hohe Primärstabiliät und Ausreißfestigkeit sowie eine dem vorderen Kreuzband ähnliche Steifigkeit.